KESKI-
SUOMEN
HYVINVOINTI-
ALUE

Lasiaiskirurgia makulan reiän hoidossa

Silmän rakenne ja toiminta

Silmän seinämä on pääosaltaan kolmikerroksinen. Uloinna on valkoinen kovakalvo, joka silmän etuosassa muuttuu läpinäkyväksi sarveiskalvoksi. Kovakalvon ulkopintaa silmän etuosassa peittää ohut läpikuultava ja verisuonitettu sidekalvo. Kovakalvon sisäpinnalla on tiheän verisuoniverkon muodostama suonikalvo. Silmän etuosassa sen jatkeena on sädekehä ja värikalvo. Värikalvon takana sijaitsee silmän linssi eli mykiö, joka roikkuu sädekehästä lähtevistä ripustinsäikeistä. Sisin silmän seinämän kerroksista on verkkokalvo. Verkkokalvon sisäosat saavat ravintonsa omista verisuonistaan ja ulko-osat suonikalvon verenkierrosta. Silmän seinämien sisällä linssin takana on hyytelömäinen läpinäkyvä aine, lasiainen. (Kuva 1.)

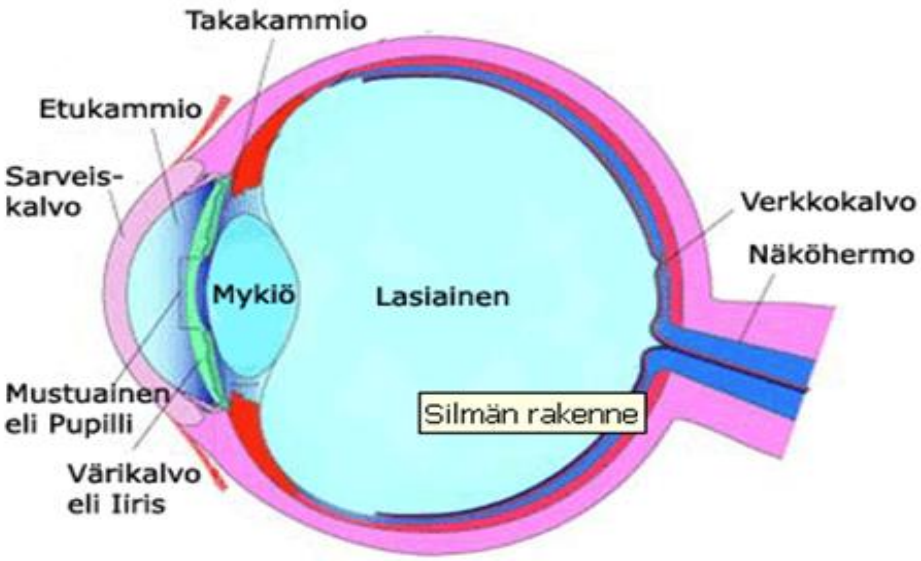

Kuva 1. Silmän rakenne.

Läpinäkyvä sarveiskalvo päästää valon silmän sisään. Valo kulkee kammionesteen täyttämän etukammion lävitse värikalvon rajaamaan mustuaisaukkoon. Mustuaisaukosta silmän sisään tuleva valo taittuu lisää mykiössä ja muodostaa kuvan verkkokalvolle. Verkkokalvossa on valoa aistivia aistinsoluja, joita on tiheimmin tarkan näön alueella (makula) verkkokalvon keskikuopassa. Tarkan näön alueella näemme mahdollisimman tarkasti pienetkin yksityiskohdat, esimerkiksi lukiessa katselemme juuri

tällä alueella verkkokalvoa. Näöntarkkuus, eli kyky tunnistaa pieniä kuvioita näkötaulussa, kuvaa juuri tarkan näön alueen toimintaa.

Näkökenttä on koko se alue, joka näkyy kerralla. Näkökentän reunaosissa kuva näkyy epätarkasti. Verkkokalvon aistinsoluista lähtevät hermosäikeet kerääntyvät näköhermon nystyyn (papilla), ja jatkavat siitä eteenpäin kohti aivoja näköhermona. Aivoissa silmissä aistitusta valosta muodostuu näkemämme kuva.

Makulan reikä

Verkkokalvon keskeisen osan reikää eli makulan reikää esiintyy noin kolmella ihmisellä tuhatta ihmistä kohden. Se on yleisempää yli 60-vuotiailla. Tavallisesti mitään syytä makulan reiän syntymiselle ei voida sanoa (noin 80 %:lla potilaista), mutta se voi joskus liittyä mm. silmän vammoihin, silmän sisäisiin tulehduksiin ja voimakkaaseen likinäköisyyteen.

Makulan reikä on tavallisesti vain toisessa silmässä, mutta alle 20 %:lla se voi tulla myös toiseen silmään. Makulan reiän oireina on näöntarkkuuden huononeminen ja viivojen ja muotojen kaareutuminen ja vääristyminen näkökentän keskellä. Makulan reiän kasvaessa näöntarkkuus huononee siten, että lopulta näkökyky häviää. Makulan reikä ei normaalisti johda silmän sokeutumiseen, vaan liikkumis- ja hahmonäkö säilyy, mutta lukunäkö häviää.

Makulan reikä ei tarvitse hoitoa, jos potilas hyväksyy sen mukana tuoman näöntarkkuuden huononemisen. Makulan reikää voidaan hoitaa leikkauksella. Lasiaisleikkauksella eli vitrektomialla noin 80 % rei´istä saadaan kiinni. Näistä 60–70 %:lla näöntarkkuus paranee. Normaalia näöntarkkuutta ei ole mahdollista saavuttaa, ainoastaan paranemista tilanteeseen ennen leikkausta. Paranemista näöntarkkuudessa voi tapahtua pitkäänkin. Noin puolen vuoden kuluttua ollaan tavallisesti lähellä lopullista tilannetta. Tosin jos kaihileikkausta ei ole tehty, kehittynyt kaihi voi huonontaa näöntarkkuutta ja lopullisen tilan näkee vasta kaihileikkauksen jälkeen.

Vitrektomia makulan reiän hoidossa

Lasiaisleikkaus eli vitrektomia voidaan tehdä joko paikallispuudutuksessa tai nukutuksessa. Vitrektomiassa silmän etuosan kovakalvoon tehdään tavallisesti kolme pientä reikää, joiden kautta itse leikkaus tapahtuu. Yhden reiän kautta silmään tulee lasiaista korvaava suolaliuos, joka leikkauksen jälkeen korvautuu silmän itsensä erittämällä nesteellä. Toisesta reiästä silmän sisälle tuodaan valo ja kolmannesta reiästä

instrumentti, jolla varsinainen leikkaus suoritetaan. Instrumenttina voi olla lasiaisleikkuri, sakset tai pinsetti. Varsinainen leikkaus kestää tavallisesti 1–2 tuntia.

Vitrektomiassa silmän sisältä poistetaan mahdollisimman tarkoin lasiaishyytelö. Lasiaishyytelö on näkemisen kannalta tarpeeton, eli sen poisto ei huononna silmän näkökykyä. Makulan päältä poistetaan tarvittaessa ohut kalvo. Lopuksi silmä täytetään kaasuseoksella. Leikkauksen aikana voidaan tarvittaessa tehdä kaihileikkaus.

Leikkauksen jälkeen on tärkeää, että potilas noudattaa neuvottua asentohoitoa. Asentohoidon aikana potilaan tulee katsella suurimman osan hereilläoloajasta suoraan alas lattiaan. Nukkuminen tapahtuu tavallisesti leikattua silmää vastakkaisella kyljellä. Asennon tarkoituksena on, että silmän sisällä kelluva kaasukupla painaisi mahdollisimman hyvin verkkokalvon keskellä olevaa reikää kiinni. Välistä saa tietenkin suoristella itseään, ja ruokailut ja wc-käynnit hoituvat normaalisti.

Kaasukupla häviää itsestään silmän sisältä. Kaasukuplan läpi näöntarkkuus on huono. Kaasukuplan hävitessä näkökenttä rupeaa aukeamaan pikkuhiljaa ylhäältäpäin, jolloin saattaa näkyä liplattava rajapinta. Leikkauksen jälkeen aloitetaan tavallisesti antibiootti-kortisonitippa silmän jälkihoidoksi. Sairauslomaa määrätään tavallisesti noin 4 viikkoa ja kontrolliaikoja sovitaan silmäpoliklinikalle yksilöllisen tarpeen mukaan.

Jokaiseen leikkaukseen liittyy omat riskinsä, niin myös vitrektomiaan. Usein (jopa 80 %:lla) lasiaisleikkaus nopeuttaa harmaakaihen eli mykiön samentumien muodostumista. Silmään voi tulla leikkauksen jälkeinen bakteeritulehdus, mutta tämän riski on kuitenkin hyvin pieni. Vitrektomian jälkeen n. 10 %:lle potilaista voi tulla verkkokalvoirtauma, jonka hoito vaatii lisätoimenpiteitä. Leikkauksen jälkeen voi tulla verenvuotoja silmän sisälle, mutta ne paranevat usein itsestään. Lisäksi leikkauksen jälkeen voi tulla joskus ongelmia silmänpaineen kanssa.